Aus dem Pathologischen Institut der Universität Jena.
(Direktor Professor Dr. *Berblinger*.)

Über amniogene Mißbildungen

Inaugural-Dissertation

zur

Erlangung der Doktorwürde in der gesamten Medizin

einer Hohen Medizinischen Fakultät

der Thüringischen Landesuniversität Jena

vorgelegt von

Kurt Schulz
aus Danzig.

STANFORD UNIVERSITY LIBRARY
DEC 12 1930

Druck der Universitäts-Buchdruckerei Dr. C. Wolf & Sohn, München
1930.

Aus dem Pathologischen Institut der Universität Jena.
(Direktor Professor Dr. *Berblinger*.)

Über amniogene Mißbildungen

Inaugural-Dissertation

zur

Erlangung der Doktorwürde in der gesamten Medizin

einer Hohen Medizinischen Fakultät

der Thüringischen Landesuniversität Jena

vorgelegt von

Kurt Schulz
aus Danzig.

Druck der Universitäts-Buchdruckerei Dr. C. Wolf & Sohn, München
1930.

Gedruckt mit Genehmigung der Medizinischen Fakultät der Thüringischen Landesuniversität Jena.

Referent: Professor Dr. *Berblinger*.

Jena, den 18. März 1930.

Dr. *Ibrahim*
d. Z. Dekan.

Ich versichere hiermit an Eidesstatt, daß ich die vorliegende Arbeit selbständig und ohne Inanspruchnahme unerlaubter Hilfsmittel angefertigt habe.

Kurt Schulz.

Meinem lieben Vater

zum

vierzigjährigen Doktor-Jubiläum

am 23. Mai 1930

Die im Gesicht vorkommenden angeborenen Spalten können nach Grünberg in primäre und sekundäre unterschieden werden. Primäre Spalten führt man zurück auf die unterbliebene Vereinigung der embryonalen Gesichtsfortsätze, bei den sekundären Spaltbildungen liegt eine nachträgliche Trennung vereinigter Teile vor. Es wird so verständlich, daß die primären Gesichtsspalten in ihrem Verlauf mit den physiologischen Spalten im Gesicht des Embryo übereinstimmen, während die sekundären Spaltbildungen einen ganz regellosen, von den embryonalen Gesichtsfortsätzen und den durch sie begrenzten Spalten unabhängigen Verlauf zeigen. Weiter lassen sich die primären und sekundären Spalten auch bezüglich ihrer Entstehungszeit unterscheiden. Da die ersteren wahre Bildungshemmungen sind, das heißt dadurch entstehen, daß die embryonalen Gesichtsspalten an ihrem normalen Verschluß gehindert werden, so muß die sie verursachende Störung stets vor der entwicklungsgeschichtlich erkannten Zeit ihrer Vereinigung eingesetzt haben, dagegen ist die nachträgliche Trennung vereinigter Teile der Gesichtsfortsätze auch in späterer Embryonalzeit noch denkbar.

Die Frage nach der Entstehungszeit der Mißbildungen ist überhaupt für das Verständnis ihrer formalen Genese von großer Wichtigkeit, ebenso die Bestimmung der sogenannten teratogenetischen Terminationsperiode, welche E. Schwalbe folgendermaßen definiert: „Nehmen wir an, daß die Vereinigung zweier Gesichtsfortsätze durch irgendwelche mechanische Ursache gehemmt wird, so kann diese Ursache schon lange vorher vorhanden gewesen sein, weit vor dem letzten Termin der Vereinigung. Aber spätestens zu der Zeit der Vereinigung muß der hemmende Einfluß ausgeübt sein, und damit hätten wir die teratogenetische Terminationsperiode."

Eine weitere Unterscheidung der Gesichtsspalten ist am besten nach der Lage der Spalten zur Medianebene des Kopfes und zu

den Gesichtsgegenden zu treffen. Daraus ergibt sich folgende Gesamteinteilung:

A. Primäre Gesichtsspalten.
   I. Medianspalten.
      1. Mediane Nasenspalte,
      2. Mediane Oberlippenspalte,
      3. Mediane Unterlippenspalte.
   II. Lateralspalten.
      1. Seitliche Oberlippen- und Oberkieferspalte, Gaumenspalte und ihre Kombinationen,
      2. Schräge Gesichtsspalten,
      3. Quere Wangenspalte.

B. Sekundäre Gesichtsspalten.
   1. Seitliche Nasenspalten,
   2. Sekundäre schräge Wangenspalten,
   3. Spalten mit regellosem Verlauf.

Im folgenden gehe ich nur auf die schrägen Gesichtsspalten und Wangenspalten näher ein, weil es sich bei den beiden Beobachtungen, welche Gegenstand meiner Abhandlung sind, um solche handelt. Zum besseren Verständnis der mitgeteilten Spaltbildungen schicke ich kurz die Entwicklung des Gesichtes beim menschlichen Embryo voraus.

Als erste Anlage des Gesichts finden wir in der Umgebung der Mundbucht fünf Wülste, die durch Furchen voneinander getrennt sind. Von ihnen ist einer unpaar, der Stirnfortsatz, der von oben her die Mundbucht begrenzt, während die vier übrigen Wülste als paarige Bildungen sie von der Seite als Oberkieferfortsätze und von unten her als Unterkieferfortsätze umgeben. Getrennt sind diese Gesichtsfortsätze durch fünf Furchen, und zwar die beiden Augen-Nasenfurchen, zwischen Stirnfortsatz und Oberkieferfortsatz beiderseits, die beiden Mundwinkel zwischen Ober- und Unterkieferfortsätzen und die Medianrinne, welche die beiden Unterkieferfortsätze trennt.

Auf beiden Seiten des breiten Stirnfortsatzes zeigen sich in der vierten Embryonalwoche Verdickungen, deren Zentrum bald

muldenförmig zum Riechgrübchen einsinkt. Die Riechgrübchen werden von stärker prominierenden Partien des Stirnfortsatzes umgeben, welche man als innere und äußere Nasenfortsätze unterscheidet. Die äußeren Nasenfortsätze treten als Wülste zwischen Auge und Geruchsorgan und liefern das Bildungsmaterial für die seitliche Nasenwand und den Nasenflügel. Sie sind also an der unteren Begrenzung der Nasenöffnung beteiligt und verschmelzen dort mit dem inneren Nasenfortsatz. Von der Begrenzung der Mundbucht sind sie jedoch durch die quergestellten Oberkieferfortsätze abgedrängt worden.

Zwischen Riechgrübchen und dem oberen Rand der Mundhöhle entstehen eine tief ins Mesenchym einschneidende Epithelleiste, die sich später aushöhlt und einen tiefen Blindsack bildet, welcher mit seinem Grunde bis nahe an das Epithel des Mundhöhlendaches reicht, und von ihm durch eine epitheliale Platte, Membrana bucco-nasalis, getrennt ist. Nachdem um die sechste Woche der äußere Nasenfortsatz mit dem Oberkieferfortsatz im Bereich der Tränenrinne verwachsen ist, wird die Epithelleiste vom benachbarten Mesenchym durchbrochen und der innere Nasenfortsatz wächst mit dem äußeren und dem Oberkieferfortsatz im Bereich der Nasenrinne zusammen, die Membrana bucco-nasalis reißt ein, und nun besteht ein Kanal vom Riechgrübchen, äußeres Nasenloch, zur Mundhöhle, primitive Choane. Die beiden Unterkieferfortsätze haben sich etwas früher zum Mandibularbogen vereinigt, und durch streckenweise Verschmelzung der Ober- und Unterkieferfortsätze an den Mundwinkelfurchen wird die anfangs breite Mundöffnung erheblich verkleinert. Gegen Ende des zweiten Monats sind demnach die embryonalen Gesichtsspalten geschlossen und das Gesicht im wesentlichen konfiguriert. Um die gleiche Zeit bildet sich an der Innenfläche der Oberkieferfortsätze je eine Leiste, welche in die Mundhöhle vorspringt und in horizontaler Richtung flächenhaft auswächst. So entstehen die Gaumenplatten, die in der elften bis zwölften Woche in der Medianlinie zusammenwachsen, wobei zu bemerken ist, daß im vordersten Abschnitt keine direkte Berührung der Gaumen-

platten miteinander stattfindet, indem sich hier der vordere Teil des Nasenseptums zwischen die Kanten der Gaumenplatten einkeilt und mit ihnen verwächst.

Bei Berücksichtigung dieser Formverhältnisse etwa in der vierten Embryonalwoche versteht man, welche Formen von primären Spaltbildungen möglich sind. Wenn sich die beiden Unterkieferfortsätze in der Mitte nicht vereinigen, entsteht die mediane Unterlippen-Unterkieferspalte, und entsprechend erhalten wir eine sogenannte komplizierte Hasenscharte, d. h. seitliche Oberlippen-Oberkieferspalte, wenn die Verwachsung des inneren Nasenfortsatzes einerseits mit äußerem Nasenfortsatz und Oberkieferfortsatz andererseits unterbleibt. Oder tritt aus einem beliebigen Grunde die Verschmelzung der medianen Wände der Nasenanlage zur Nasenscheidewand und zum Nasenrücken nicht ein, so wird eine mehr oder weniger tief eingreifende Rinne anstelle des normalen glatten Nasenrückens bleiben. Es ist dies die mediane Nasenspalte, auch Doggennase genannt. Die hier vor allem interessierende schräge Gesichtsspalte tritt in verschiedener Form auf und ist von Morian an Hand von zahlreichen in der Literatur zerstreuten Fällen nach ihrem anatomischen Sitz unterschieden worden. Morian unterscheidet drei Formen der schrägen Gesichtsspalte, von denen die beiden ersten primäre und die dritte Form eine sekundäre Spaltbildung bedeuten.

1. Form: Der Spalt beginnt seitlich vom Philtrum am Oberlippensaum als typische Hasenscharte, verläuft zunächst in die Nase und dann auswärts um den Nasenflügel herum zwischen Nase und Wange in die Höhe durch den inneren Augenwinkel oder das Unterlid zur Lidspalte, und aus dieser durch den äußeren Augenwinkel schräg aufwärts zur Schläfengegend. Im Knochen, der in der Regel beteiligt ist, finden wir den Spalt im Alveolarfortsatz zwischen medialem und lateralem Schneidezahn zur Nase und von ihr zur Augenhöhle ziehend. Untere Muschel, Siebbein, Tränenbein und Nasenbein einwärts, Oberkiefer mit Foramen infraorbitale und Gaumenbein auswärts von der Spalte. Fast stets ist diese Form der schrägen Gesichts-

spalte mit totaler Kiefergaumenspalte verbunden; in schweren Fällen ist der Tränenkanal defekt.

2. Form: Der Spalt beginnt ebenfalls am Orte der gewöhnlichen Hasenscharte, verläuft jedoch nicht in das Nasenloch, sondern auswärts vom Nasenflügel in der Nasenwangenfurche hinauf durch den Canthus internus oder das Unterlid in die Lidspalte und aus dieser durch den Canthus externus oder das Oberlid hinaus in die Stirn. Der Verlauf der Spalte im Knochen unterscheidet sich von dem ersten Typus im wesentlichen dadurch, daß die knöcherne Apertura pyriformis erhalten ist; im Alveolarfortsatz liegt der Spalt meist zwischen lateralem Schneidezahn und Eckzahn. Im übrigen verläuft die Spalte im Oberkiefer ebenfalls einwärts vom Foramen infraorbitale zur Orbita und durch den Supraorbitalrand oder zwischen Stirn- und Jochbein über sie hinaus. In schweren Fällen ist der Tränenkanal defekt, und es besteht eine (totale) Kiefer-Gaumenspalte.

3. Form: Die Spalte beginnt in den Weichteilen am Mundwinkel und verläuft in einem aus- oder einwärts konvexen Bogen durch die Wange und das Unterlid oder durch einen der Lidwinkel zur Lidspalte. Im Knochen beginnt der Spalt am Alveolarrande auswärts vom Eckzahn und geht durch den Oberkieferkörper in der Gegend des Canalis infraorbitalis zur Orbita. Der Tränenkanal ist geschlossen, der Gaumen meist intakt. Die Frage, wie sich der Zwischenkiefer, den Goethe zuerst beim Menschen als besonderen Teil des Oberkiefers erkannt hat, bei der ersten und zweiten Form der schrägen Gesichtsspalte verhält, hat zu einer Meinungsverschiedenheit zwischen Albrecht und Kölliker geführt, zu der auch Morian Stellung genommen hat, indem er ebenfalls einen inneren und äußeren Zwischenkiefer unterscheidet. Nach ihm liegt der Spalt bei der ersten Form zwischen innerem und äußerem Zwischenkiefer, bei der zweiten Form läuft er zwischen äußerem Zwischenkiefer und Oberkiefer nach oben. Sehr wichtig ist diese Unterscheidung für unsere Betrachtung nicht, denn sowohl die Ossification wie die viel umstrittene Dentition der betreffenden Gesichtsteile sind sekundäre Vorgänge, die erst nach der teratogenetischen

Terminationsperiode der in Rede stehenden Mißbildungen einsetzen. Uns interessiert aber das Verhalten der embryonalen Gesichtsfortsätze vor der teratogenetischen Terminationsperiode, und die daraus sich ergebenden Möglichkeiten für Spaltbildungen des Gesichtes.

Zur Erklärung der formalen Genese dieser Mißbildungen benutze ich Trendelenburgs Schema. Trendelenburg, Grünberg u. a. nehmen an, daß der äußere Nasenfortsatz (g-c-e) an der unteren Begrenzung der Nasenöffnung sich beteiligt und dort mit

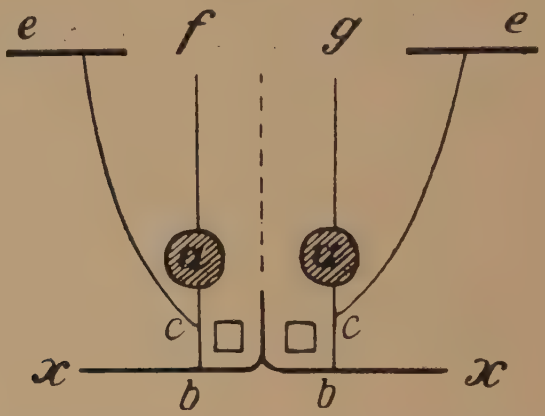

Schema der Entwicklung des Gesichtes nach Trendelenburg.
a = Nasenloch, x–x = Mundspalte, e = Lidspalte.

dem inneren Nasenfortsatz verschmilzt, während an der Bildung des untersten Teiles der Oberlippe nur die Oberkieferfortsätze (e-c-b-x) und der innere Nasenfortsatz (g-b-b-f) Anteil haben. Aus der Figur ist weiter leicht ersichtlich, daß bei Nichtvereinigung des Oberkieferfortsatzes einerseits mit dem inneren und äußeren Nasenfortsatz andererseits eine Spalte (b—c—c) resultiert, die nicht die Nasenöffnung berührt, also der zweiten Form der Spalteinteilung Morians entspräche. Das äußere Nasenloch ist geschlossen, weil der äußere Nasenfortsatz in diesem Falle nach medial vom Spalt liegt und sich mit dem

inneren Nasenfortsatz vereinigt hat. Bleibt aber im Embryonalleben auch diese letzte Vereinigung (c—a) aus, so entsteht die Form der in die Nase perforierenden Gesichtsspalte, Morians erste Form.

Den dritten Typus der schrägen Gesichtsspalte stellt sich Morian durch nachträgliche Abspaltung der einwärts gegelegenen Partie des Oberkieferfortsatzes entstanden vor. Die Entstehung der queren Wangenspalte ist nach Grünberg folgendermaßen zu verstehen: „Unterbleibt die Verschmelzung des Ober- und Unterkieferfortsatzes zur Bildung der Wangen, oder geht jene nicht in genügender Ausdehnung vor sich, so resultiert ein Zustand, der dem frühembryonalen Klaffen der weit bis gegen die Ohranlage reichenden Mundöffnung entspricht und die quere Wangenspalte in ihren verschiedenen Stadien darstellt."

Für die Entstehung der Gesichtsspalten macht man hauptsächlich zwei Faktoren verantwortlich, erstens Hemmungen in der Entwicklung der Gesichtsfortsätze und zweitens Störungen im Verwachsungsprozeß derselben. Welcher Art diese Störungen sind, und weshalb z. B. Störungen im Verwachsungsprozeß auftreten, darüber besitzen wir noch keine genügenden Kenntnisse. Doch sei auf diese Fragen näher eingegangen.

Die kausalen Faktoren für die Spaltentstehung teilt Grünberg in innere und äußere. Innere Ursachen sind schon im Keim enthalten, wobei z. B. an die Erblichkeit der Hasenscharte zu denken ist, während äußere erst im Laufe der intrauterinen Entwicklung einwirken. Unter den äußeren Faktoren unterscheidet er weiter endogene, d. h. im wachsenden Foetus selbst bedingte, und exogene, die auf Anomalien der den Embryo umgebenden Medien beruhen.

Als endogene Ursachen führt Grünberg Drucksteigerung in den embryonalen Hirnblasen an und Einlagerung von Geschwulsten in die foetale Spalte. Weiter soll eine Encephalocele ein direktes Hindernis für den Spaltenschluß abgeben können; so will z. B. Exner die Gaumenspalten bei den seltenen Encephalocelen der Hirnbasis erklären.

Auch verzögertes Zurücksinken der Zunge (His und Dursy) oder Hypertrophie der Rachentonsille (Fein) hat man für Gaumenspaltenbildung verantwortlich gemacht. Wenig für sich hat die Ansicht von Warnekros, der eine überzählige Zahnanlage als ursächliches Moment ansprechen möchte, weil ja die Dentition erst nach der teratogenetischen Terminationsperiode einsetzt.

Nach Morian wird die primitive Schädelbasis krankhaft so verbreitert, daß die Oberkieferfortsätze, auch wenn sie normale Größe erlangen, den Stirnfortsatz nicht zu erreichen vermögen. Derartige Verbreiterungen der Schädelbasis bei gleichzeitig bestehenden Kiefer- und Gaumenspalten sind tatsächlich von Engel anatomisch nachgewiesen worden. Ganz anders will Wyss die Spaltbildungen als eine Hemmungsbildung in dem Sinne auffassen, daß ein Zurückbleiben im Wachstum die Aneinanderlagerung der Fortsätze zur normalen Zeit und in normaler Ausdehnung verhindert habe, und die Verzögerung der Vereinigung infolge fortschreitender Epithelialisierung der Haut dieselbe unmöglich mache oder aber nur mit Narbenbildung bei etwas frühzeitigerer Vereinigung. Ähnlich sieht Pohlmann in übermäßigem Wachstum epithelialer oder mesodermaler Zonen die Ursache der Mißbildungen.

Die eben angeführten endogenen Theorien lassen sich stets nur zur Erklärung des einzelnen Falles heranziehen. Ähnlich steht es mit den Anschauungen über die exogenen Ursachen der Spaltbildungen, von denen Anomalien der Eihäute, besonders des Amnion, die größte Rolle spielen.

Von den für die Entstehung der Gesichtsspalten wichtigen Amnionanomalien seien erstens abnorme Enge des Amnion und zweitens Verwachsungen und Strangbildungen des Amnion erwähnt. Die abnorme Enge des Amnion kann nach Schwalbe eine allgemeine sein, z. B. durch Mangel an Fruchtwasser, oder nur einzelne Teile des Amnion betreffen. In letzterem Falle ist die Vorbedingung zu breiter amniotischer Verwachsung gegeben; wie diese Verwachsung zustande kommt, ob wir uns den Vorgang im Anschluß an eine primäre Epithelschädigung, also

Fig. 1a

Fig. 1b

analog den Verwachsungen seröser Häute, denken dürfen, ist noch nicht sichergestellt. Auch über die ursächliche Entstehung der amniotischen Bänder, deren Bedeutung für Entwicklungsanomalien Simonart zuerst erkannt hat, sind wir bisher auf Vermutungen angewiesen, wenngleich Darestes experimentelle Untersuchungen zeigten, daß schnell einwirkende Wärme beim Vogelei Amnionadhäsionen zur Folge haben kann.

Zwei Erklärungen für die formale Entstehung amniotischer Stränge gibt Haase: 1. Zur Zeit wo das Amnion dem Ektoderm des Embryo anliegt, treten Verwachsungen ein. Ausdehnung des Amnionsackes durch Fruchtwasser bewirkt Ausziehen dieser Verwachsungen zu Strängen. 2. Zerreißung des Amnion in einem der ersten Graviditätsmonate, z. B. durch Trauma. Die Fetzen des geplatzten Amnionsackes rollen und drehen sich zu Strängen auf.

Anders wird die amniotische Strangbildung von Olow erklärt, der von der Auffassung ausgeht, daß die Amnionhöhle durch Resorptionsvorgänge in einer soliden Zellmasse entsteht. Ich führe hier seine wesentlichen Ausführungen an:

1. Durch Unregelmäßigkeiten der Dehiszenz der Zellen des ektodermalen Teils des Embryoblasten ist primär nicht eine Amnionhöhle entstanden, sondern sind mehrere gebildet worden.

2. Durch Usur der Zwischenwände dieser Amnionhöhlen ist sekundär eine einzige Amnionhöhle entstanden.

3. Die Überbleibsel der Scheidewände sind aber noch als „Segel“ und „Stränge“ vorhanden.

In welcher Weise nun die amniotischen Stränge und Verwachsungen die Entstehung von Gesichtsspalten bewirken, dafür hat König eine Formulierung gefunden, die speziell für die Hasenscharte gedacht war, sich aber auch auf die anderen Spaltbildungen des Gesichtes anwenden läßt:

„a) Zwischen Embryo und Eihaut besteht eine abnorme Verbindung direkt an der Stelle, wo die Spalte geblieben ist.

b) Die Verwachsung liegt entfernt von der Spalte auf der Wange. Sie wirkt durch Zug dem Vorrücken des Oberkieferfortsatzes nach der Mittellinie entgegen, so daß derselbe nicht

weit genug vordringt, um sich mit dem Zwischenkiefer zu vereinigen. So bleibt die Spalte offen.

c) Die Verwachsung mit dem Amnion sitzt dem Embryo an einer entlegenen Stelle, etwa den Extremitäten, an. Der zwischen beiden Insertionspunkten gespannte Verwachsungsstrang legt sich komprimierend über eine Gesichtshälfte herüber; dasselbe kann eine Verwachsung zwischen zwei entfernten Stellen der Eihaut selbst erzeugen. In beiden Fällen hält der drückende Strang die Fortentwicklung der einen Gesichtshälfte zurück. Es kommt wieder nicht zur Vereinigung zwischen Oberkiefer und Zwischenkiefer."

Es läßt sich oft nicht entscheiden, ob im einzelnen Falle tatsächlich Amnionanomalien die Ursache der vorliegenden Mißbildung sind. Für diese Untersuchung gibt Schwalbe zwei Kriterien. Nach seiner Ansicht ist eine Mißbildung nur dann sicher amniogen, wenn erstens Amnionfäden oder Adhäsionen unmittelbar am Orte der Verletzung sich nachweisen lassen, und zweitens die Mißbildung aus den Strängen oder Verklebungen des Amnion mechanisch verständlich ist. Solche sicher amniogenen Gesichtsspalten sind in der Literatur reichlich beschrieben. Morian fand bei 34 Fällen von schrägen Gesichtsspalten 27mal Spuren von amniotischen Verwachsungen, und Ziegler beschreibt einige Fälle von Wolfsrachen, bei denen als Ursache eine Verwachsung des Amnion mit dem Gesicht gefunden wurde. In den Atlanten von Ahlfeld und Förster finden sich auch viele Abbildungen von sicher amniogenen Gesichtsspalten, und ferner beschreibt Dreier bei seinem Fall einen quer durch den Mund verlaufenden Amnionstrang als Ursache der Spaltbildung.

Bevor ich nun selbst zwei neue Fälle von schrägen Gesichts- und Wangenspalten, deren amniotische Entstehung ebenfalls außer Zweifel steht, anführe, will ich noch eine Frage zur kausalen Genese erwähnen, die uns Drachter vorlegt: „Kann die Nabelschnur in ein ursächliches Verhältnis zur Spaltbildung des Gesichtes gebracht werden?" Zu dieser Frage beschreibt er selbst einen interessanten Fall:

Neugeborenes weibliches Kind mit Gesichtsspalte. Rechts liegt die zweite Form, auf der linken Seite die dritte Form der schrägen Gesichtsspalten vor. Sofort nach der Geburt bemerkte man folgendes merkwürdige Verhalten der Nabelschnur. Die Nabelschnur verläuft in einem kranzförmigen Bogen zwischen Ober- und Unterlippe und steigt von da beiderseits seitlich zur Kopfhöhe empor. Nach Entfernung der Nabelschnur sah man, genau unter ihr gelegen und von ihr verdeckt, die beiden Spaltbildungen. „Die Nabelschnur paßte so gut in den Spalt, gerade als ob sie hineingehört hätte." Außer der Nabelschnur fiel noch ein gelblicher Strang von Bindfadendicke auf, der vom unteren Pol des linken Auges über die hier scharf abgeknickte Nabelschnur hinwegging, und mehrmals um sie „herumgequirlt" war. Die Nabelschnur mußte beim Entfernen mit festem Zug aus den tiefen Einschnitten gezogen werden.

Auf den ersten Blick möchte es scheinen, als ob die Nabelschnur die Spalten verursacht habe. Daß etwa die Nabelschnur erst beim Geburtsakte die geschilderte Lage eingenommen habe, ist durchaus unwahrscheinlich, da ja die Schnur fest in beiden Spalten eingelagert war. Außerdem spricht gegen eine Einlagerung der Schnur durch Bewegungen des Fruchtwassers oder des Embryo der beschriebene amniotische Strang, durch den die Nabelschnur in der linken oberen Spaltecke fixiert war. Der amniotische Strang legt die Annahme nahe, daß eine amniotische Spaltbildung vorliegt. Es ist wahrscheinlich, daß der in der Richtung der linksseitigen Gesichtsspalte verlaufende Amnionstrang die Nabelschnur, die ja vom Amnion umkleidet ist, in die von ihm verursachte Spalte hineingezogen und in derselben fixiert hat. Auf der rechten Seite muß wohl eine auf Entwicklungshemmung beruhende primäre Spaltbildung angenommen werden, in welche die Nabelschnur sekundär hineingelangt ist.

Nach diesen Ausführungen über die Formen der im Gesicht vorkommenden angeborenen Spalten, über ihre formale und kausale Genese bringe ich zwei Beobachtungen, die mir von Herrn

Professor Berblinger, Direktor des Pathologischen Instituts der Universität Jena, zur Bearbeitung überlassen wurden. Um die Präparate in unversehrter Gestalt der Anstaltssammlung zu erhalten, wurden keine Schnitte am Gesicht angelegt. Die Beschreibung beschränkt sich auf das, was die Besichtigung und Betastung ergab. Vergleiche mit den in der Literatur angegebenen Fällen werde ich nur anstellen, soweit es sich um ganz ähnliche Erscheinungsformen der Mißbildungen handelt.

BEOBACHTUNG I.

Ein 40 cm langer Foetus weiblichen Geschlechts mit sonst äußerlich regelmäßig gebildetem Körper. Man sieht zunächst die Oberlippe und den Oberkiefer in drei Teile geteilt durch zwei Spalten, die an der für Hasenscharten typischen Stelle des Lippenrandes anfangen und die Oberlippe und den Oberkiefer in ganzer Höhe durchsetzen. Auf der linken Seite zieht die Spalte jedoch nicht in das Nasenloch, sondern seitlich um den Nasenflügel herum, an der Grenze zwischen Seitenwand der Nase und Wange in die Höhe gegen den inneren Augenwinkel zu, den sie aber nicht erreicht, da sie etwa in der Höhe des unteren Orbitalrandes endigt. Hier stößt der Spalt an ein Colobom des unteren Augenlides, welches sich an der Grenze zwischen innerem und mittlerem Drittel des Lides findet. Zwischen dem Colobom und der Gesichtsspalte besteht jedoch eine deutliche Hautbrücke. Auch am Oberlid desselben Auges befindet sich eine Einkerbung und zwar gemäß dem schräg nach außen gerichteten Verlauf einer entsprechenden über das Auge hinausziehenden schrägen Gesichtsspalte mehr nach auswärts gelegen, ungefähr an der Grenze zwischen mittlerem und äußerem Drittel des Oberlides. Diese Lidcolobome sind eine sehr häufige Begleiterscheinung der schrägen Gesichtsspalten. Eine ausführliche Betrachtung und Einteilung der häufigsten Colobomformen am Auge gibt uns Kagan in seiner Arbeit „Über die schräge Gesichtsspalte", auf die ich hier nur hinweisen kann.

Die Oberlippe ist am linken äußeren Spaltrande nach innen aufwärts abgerundet, ihr freier Rand ist mit Lippenrot umsäumt und adhäriert etwa 1 cm unterhalb des Canthus internus am Oberkiefer.

Nach Morian würde diese Spalte als unvollständige schräge Gesichtsspalte Form 2 zu bezeichnen sein. Er beschreibt einen ähnlichen Fall von doppelseitiger schräger Gesichtsspalte, den v. Bruns beobachtet hat, und der bei Förster abgebildet ist. Es handelt sich bei beiden Spalten um den zweiten Typus, und zwar sind sie im Gegensatz zu der von mir beschriebenen Spalte vollständig; auf beiden Seiten laufen die Spalten zwischen Nase und Wange hoch und zwischen den auseinandergewichenen Tränenpunkten in die Lidspalten aus.

Im vorliegenden Falle zieht die Spalte der rechten Gesichtshälfte zunächst in das Nasenloch wie eine Hasenscharte und klafft 1 cm breit. Weiter läuft sie um den Nasenflügel herum, zwischen Nase und Wange aufwärts und durch den klaffenden Canthus internus in die Lidspalte. Auch auf dieser Seite findet der äußere Spaltrand der Oberlippe seine Befestigung, ein wenig nach oben und außen verzogen, am Oberkiefer. Der Spalt durchsetzt die schräg von innen unten nach außen oben verlaufende Lidspalte und verläßt sie am 5—6 mm klaffenden Canthus externus. Von hier läuft eine tiefe Furche, von einer entsprechenden Spalte im knöchernen Schädeldach begleitet, in einem nach hinten zu konvexen Bogen quer über das unvollkommen entwickelte Schädeldach (Hemicephalie) in die große Fontanelle und über diese hinaus bis fast an das linke Ohr.

Die Spaltbildung entspricht genau dem ersten Typus der schrägen Gesichtsspalten, auch im Knochen ist die Spalte vollständig, der Oberkiefer hat sich nirgends mit dem Stirnfortsatz vereinigt.

Entsprechend finden wir in der Literatur bei Ahlfeld und Förster einen Fall abgebildet. Großer Hirnbruch am Ende einer Gesichtsspalte, in welche die Eihäute eingewachsen sind. Auf beiden Seiten sieht man eine vollständige schräge Gesichtsspalte der Form 1. Hierzu gehört auch die von Kagan ge-

machte Beobachtung; er fand bei einem drei Monate alten Mädchen auf der rechten Seite eine Spalte, die durch Lippe und Nasenloch zum Unterlid zieht, wodurch der rechte Nasenflügel bis an die Nasenwurzel verlagert ist.

Die Formabweichungen, welche die beschriebene Spalte am rechten Auge erzeugt hat, sind mannigfach. Zunächst klafft die Lidspalte weit; wie schon erwähnt, in der Gegend des inneren Augenwinkels weiter als am äußeren. Das untere Lid ist durch ein tiefes Colobom in zwei unregelmäßige Stücke geteilt, die nach unten und besonders nach außen verzogen sind. Beide Lidteile sind ektropioniert, der laterale Abschnitt stärker. Das Auge ist nur rudimentär entwickelt, die Mitte der Orbita ist ausgefüllt von einer derben Gewebsmasse, von der aus ein weißliches membranöses Gewebe zum Canthus externus und über diesen hinaus nach aufwärts zieht (siehe Figur 1b). Im äußeren Augenwinkel sieht man ein rundliches, stark geschrumpftes Gebilde von grauer, trüblicher Oberfläche, das wohl den mißbildeten Bulbus darstellt (Mikrophthalmie). In der Gegend des Canthus internus sitzt dem unteren Spaltrande ein erbsengroßes derbwandiges Bläschen auf; man könnte es der Lage nach als vergrößerten Tränensack ansprechen.

Das Oberlid ist ebenfalls durch ein Colobom halbiert. Der stark ektropionierte mediale Teil des Lides steht ungefähr an normaler Stelle, während der laterale Abschnitt, an seiner Innenfläche mit der eben erwähnten weißlichen Membran verwachsen, weit lateralwärts und nach oben verzogen ist.

Im Verlauf der Furche, die sich an den äußeren Augenwinkel anschließt, finden sich weiter große hautähnliche Fetzen, welche teils linear, teils membranös mit dem Grunde der Furche verwachsen sind und diese bis zur großen Fontanelle begleiten, wo sie den Stil eines hühnereigroßen Hirnbruches, für den die weite Fontanelle die Pforte bildet, umschließen. Von hier ab flacher werdend, verliert sich die Furche, kurz bevor sie das linke Ohr erreicht.

Von den beiden schrägen Gesichtsspalten wird ein großes bürzelartiges Mittelstück begrenzt, das stark nach links ab-

weicht. Der Bürzel besteht seinem größten Teile nach aus der äußeren Nase, die im ganzen etwas nach links verworfen ist. Die linke Nasenhälfte ist wohlgebildet und wird von der rechten Hälfte durch eine mediane Nasenfurche, die besonders den unteren Teil des knorpeligen Septum nasi befällt, getrennt (gefurchte Doggennase).

Rechts fehlt die äußere Nasenwand vollständig, so daß die rechte untere Muschel und die Innenfläche des Nasenseptum freiliegen. Der gut entwickelte Nasenflügel ist nach aufwärts verzogen und berührt fast den Canthus internus des rechten Auges. Unterhalb der Nase schließt sich in normaler Weise ein Stück der Oberlippe an, das in senkrechter Richtung etwas kürzer ist als die vorhandenen beiden seitlichen Teile der Oberlippe, und das durch ein kräftig entwickeltes Bändchen an der Mittellinie des darunter gelegenen Alveolarbogens angeheftet ist. Infolge der Verkürzung der Oberlippe liegt die vordere Fläche des Alveolarfortsatzes frei. Dieser mittlere, aus den Zwischenkieferbeinen bestehende Teil des Alveolarbogens hängt nur nach hinten oben mit dem vorderen Ende des Vomer zusammen. Den Anschluß an die Gaumenplatte erreicht der stark vorspringende Alveolarbogen durch die Nasenscheidewand erst weiter hinten, wo die Gaumenfortsätze der beiden Oberkiefer sich in der Mittellinie vereinigen. Das vordere Gewölbe des harten Gaumens fehlt so vollständig, daß man kaum noch von doppelseitigen Gaumenspalten reden kann, sondern besser von einem ausgedehnten Defekt des vorderen harten Gaumens, welcher Mund und Nasenhöhle zu einem Raum werden läßt, in den das deutlich nach links abweichende Vomer frei hineinragt. Rechts und links vom Vomer sieht man in die weiten, symmetrisch gestalteten Nasenhöhlen hinein, von denen aus beide Choanen leicht zu sondieren sind. Da weiter nach hinten zu die Gaumenplatte, wie schon erwähnt, normal geschlossen ist, zeigen auch der weiche Gaumen und die Uvula keine Abweichungen. Die Zunge ist auffallend dick, der Unterkiefer normal.

Die Sektion der übrigen Körperhöhlen ergab nachfolgenden

Befund: 40 cm lange weibliche Totgeburt mit einer Spannweite von 43 cm. Nabelschnur 4 cm lang. Die Nägel erreichen an den Fingern die Fingerkuppen, an den Zehen nicht in demselben Maße die Zehenkuppen. Lanugobehaarung über den Schulterblättern, keine anormale Behaarung über den Dornfortsätzen der Lendenwirbelsäule. Unterhautfettgewebe ziemlich derb, Nabelgefäße durchgängig, münden an normaler Stelle. Peritonealblätter spiegelnd, der Situs der Baucheingeweide entspricht der Norm. Uterus und Adnexe normal gelagert, Urachus geschlossen. Der Situs der Brusteingeweide ist normal. Linke Lunge ist zweilappig, die rechte dreilappig. Thymuslappen beiderseits gleich groß. Herz etwas größer als die Leichenfaust, Herzbeutelblätter blutig imbibiert, der Abgang der Arteria pulmonalis entspricht der Regel, Pulmonalklappen in Dreizahl vorhanden. Papillarmuskel unverändert, Tricuspidalis durchgängig. Beide Arteriae pulmonales sind sondierbar, der Ductus Botallo ist wegen der Formalinfixation nicht mehr sondierbar. Mitralis ebenfalls durchgängig. Die Aorta mündet an normaler Stelle ein, kein Defekt im Septum ventriculorum, ebensowenig zwischen den Vorhöfen. Die Aortenklappen sind in Dreizahl vorhanden. Das Foramen ovale ist ziemlich weit geöffnet. Die Leber zeigt normale Läppchenzeichnung. Gallenblase vorhanden. Milz ohne Befund, keine Nebenmilz. Nebennieren sind beide etwas klein, Nieren von normaler Größe, ohne Mißbildungen.

BEOBACHTUNG II.

38,5 cm lange weibliche Frühgeburt. Äußerlich sonst wohlgebildet zeigt das Kind am Kopfe folgende Formabweichungen: Das Schädeldach fehlt (Acranie), die Kopfhaut hebt sich im Bereich des Hinterkopfes zu einem sehr großen, dunkel gefärbten Sack ab, der vorne glatt und dünnwandig erscheint, während sich an ihm hinten normale Haut, zum Teil behaart, findet. Dieser Sack mit Hirnmasse angefüllt, stellt eine große Exencephalocele vor, die das Gesicht wie eine Haube umrahmt (siehe Figur 2a). Vorn, wo die Wandung der Exencephalocele

Fig. 2a

Fig. 2b

in die Kopfhaut übergeht, setzt eine weißliche, dünne Haut an, die links zu einem auf dem Bilde deutlich sichtbaren, 22 cm langen Strang zusammengedreht ist.

Die beschriebene Exencephalocele hat große Ähnlichkeit mit einer Beobachtung, die ich bei Schwalbe erwähnt fand. Ein Bild desselben Falles ist in dem Atlas von Ahlfeld vorhanden. Man sieht dort eine „linksseitige primäre Gesichtsspalte Typus 2, rechts eine sekundäre Wangenspalte. Mikrophthalmie und Exencephalie infolge von Verwachsungen des Kopfes mit der Kopfkappe des Amnion.“ Ganz ähnlich umrahmt auch dort die gewaltige Exencephalocele haubenförmig das Gesicht.

Am Gesicht des vorliegenden Präparates fehlt die Stirnwölbung über den Augen völlig, sodaß die Augen wie bei einer Kröte vorstehen. Die Nase ist breit und so platt gedrückt, daß sich die Nasenlöcher als quergestellte Schlitze darstellen. Die engen Nares lassen keinen Einblick in die Nase zu, das Cavum nasi erscheint aber normal gebildet, die Choanen sind beiderseits offen. Der Boden der Nasenhöhle ist ebenfalls normal, der harte und weiche Gaumen weisen keinerlei Formabweichungen auf. Anders die Mundhöhle.

Die Oberlippe ist dünn, das Lippenrot auffallend schmal. Der rechte Mundwinkel zeigt nichts Außergewöhnliches, dagegen setzt sich auf der linken Seite die Mundspalte nach auswärts und hinten gut 1,5 cm in die Wange fort. An der Oberlippe ist die Stelle, an der sich normalerweise der linke Mundwinkel befinden müßte, durch eine kleine papilläre Erhabenheit gekennzeichnet, an welcher auch das Lippenrot im wesentlichen aufhört. Die Ränder der Spalte sind nur noch spärlich mit Lippenrot ausgekleidet. Nach kurzem Verlauf geht die Spalte in eine tief eingezogene, narbenartig veränderte Weichteilfurche über. Diese verläuft in leichtem Bogen nach rückwärts und oben und endigt in der Höhe der Augenlidspalte, etwa 2,5 cm seitlich vom linken äußeren Augenwinkel entfernt, in einer kleinen Grube, von der aus ein Streifen dünner Haut, auf dem Bilde 2a deutlich sichtbar, zu dem oben erwähnten gedrehten Strange zieht. Im letzten oberen Abschnitt wird die Hautfurche von einem Spalt im

daruntergelegenen Knochen begleitet. Die beschriebene Spaltbildung stellt eine primäre quere Wangenspalte dar, wie sie ähnlich auf den Tafeln von Ahlfeld und Förster abgebildet ist, nur daß sich bei unserem Falle die Hautfurche höher hinauf erstreckt. Nückel beschreibt eine gleiche Spalte bei einem erwachsenen Manne.

Weiter findet sich hier am linken Oberkiefer eine wulstartige Auftreibung. Das linke Ohr ist plump und sieht aus, als ob es von oben nach unten zusammengeschoben sei (siehe Figur 2a). Die Unterlippe zeigt in der Mitte einen großen keilförmigen Defekt, dessen Basis der Mundspalte zugekehrt ist. Die Ränder dieser medianen, die Lippe in ganzer Dicke und Höhe durchsetzenden Spalte sind von Lippenrot ausgekleidet, verhalten sich aber sonst recht verschieden. Die rechte Hälfte der Unterlippe ist hoch und normal entwickelt, während links eine Lippe eigentlich fehlt; der freie mit Lippenrot nur unvollkommen ausgekleidete Rand steigt flach von der Spitze des keilförmigen Spaltes nach der Gegend des linken Mundwinkels an, erreicht aber kaum die halbe Höhe der rechten Unterlippenhälfte.

In der Tiefe entspricht der medianen Lippenspalte ein keilförmiger Spalt im Unterkiefer. Ebenfalls ist der linke Unterkiefer bedeutend niedriger als der rechte, und während auf der rechten Seite Unterkiefer und Alveolarbogen normal konfiguriert sind, zeigt die linke Hälfte nicht die typische bogenförmige Krümmung, sondern zieht von der Stelle des Spaltes fast geradlinig nach hinten. Dadurch ist die linke Unterlippe mit anschließendem Spaltrand nach einwärts, in das Innere der Mundhöhle verzogen.

An den Defekt der Unterlippe schließt sich eine Hautfurche an, die, stark nach rechts abbiegend, im nach unten konvexen Bogen quer durch die Wange nach dem rechten Ohre zieht. Diese Furche zeigt in ihrem ganzen Verlauf derbe Reste einer festgewachsenen Haut (siehe Figur 2b). Sie ist nicht so tief wie die auf der linken Seite, auch scheint der darunter gelegene Knochen intakt. Am Ohr verläuft die Furche unterhalb des Tragus direkt durch die Öffnung des äußeren Gehörganges und

weiter schräg durch die Ohrmuschel nach rückwärts und oben, wo ein Zipfel der eingangs beschriebenen, weißen, dünnen Haut fest an der seicht endenden Furche anhaftet.

Der regellose Verlauf zwingt, diese Spaltbildung zu den sekundären zu zählen, und da die Spalte in Richtung auf das Ohr verläuft, sie als sekundäre schräge Wangenspalte zu bezeichnen.

Die rechte Ohrmuschel ist durch die Spalte in zwei Teile auseinander gedrängt worden, von denen jeder fast die Größe einer normalen Concha hat (Makrotie). Der untere Abschnitt dieses Riesenohres besteht im wesentlichen aus dem sehr fleischigen Ohrläppchen, dem stark knorpeligen Antitragus, vor dem ein Auricularanhang in Gestalt eines kleinen warzenförmigen Höckers sitzt, und einem kurzen Stück der Anthelix, die gleich oberhalb der einschneidenden Furche ihre Fortsetzung findet, indem sie, dort schlank beginnend, sich weiter oben plump und breit in der Ohrmuschel verliert. Diese obere Hälfte des Ohres liegt dem Schädel dichter an und läßt deutlich den stark entwickelten Tragus erkennen; von ihm zieht das Crus helicis aufwärts. Die Helix aber ist nicht entwickelt, der obere Abschnitt der Concha entbehrt also völlig der nach innen eingerollten Krempe und erinnert durch seine in die Länge gezogene lappige Form an ein Tierohr. Dem Gefühl nach besteht dieser Ohrlappen nur aus Haut, Knorpel ist nicht fühlbar. Ein zwischen Crus helicis und Anthelix gelegener Wulst ist schwer zu deuten, man kann ihn für einen stark nach abwärts verzerrten Schenkel der Anthelix halten (Crus anthelicis inferior). In der Furche zwischen beiden Ohrhälften liegt ein in die Tiefe führender Kanal, der Porus acusticus externus.

Entsprechend dem von mir angeführten Auricularanhang vor dem rechten Ohre findet man in der Literatur bei Ahlfeld Abbildungen von ähnlichen, warzenförmigen, vor dem Tragus gelegenen Gebilden.

Ich führe der Vollständigkeit halber noch den Befund des übrigen Körpers an, soweit er in dem Sektionsprotokoll (S. Nr. 875/18. P. J. Jena) enthalten ist.

Nägel sind an den Füßen kaum entwickelt. Am Rücken und an den Armen deutliche Lanugobehaarung. Die leberartig festen zurückgesunkenen Lungen zeigen rechts nur eine unvollständige Trennung zwischen Ober- und Mittellappen. Das Herz hat ein offenes Foramen ovale, im Ventrikelseptum direkt unterhalb der Aortenklappe befindet sich ein erbsengroßes Loch. Die Bauchorgane finden sich in richtiger Lage, die Nebennieren sind für das Alter auffällig klein, etwa ein Viertel der normalen Größe. Die innere Sektion ist nicht vollständig ausgeführt, es wurde hauptsächlich auf Mißbildungen geachtet.

Wenn ich die beschriebenen Formabweichungen im Gesicht und am Kopf bei den beiden Beobachtungen kurz zusammenfasse, so zeigen sich

bei Beobachtung I

1. schräge Gesichtsspalte (Morian 2) links,
2. schräge Gesichtsspalte (Morian 1) rechts,
3. Mikrophthalmie,
4. Ossifikationsdefekte im Schädeldach (Hemicephalie),
5. Exencephalocele;

bei Beobachtung II

1. primäre quere Wangenspalte links,
2. mediane Unterlippen-Unterkieferspalte,
3. sekundäre schräge Wangenspalte rechts,
4. Makrotie mit Auricularanhang,
5. Exencephalocele,
6. Acranie.

Die hier beobachteten Gesichts- und Wangenspalten weisen somit eine Reihe von begleitenden Mißbildungen auf, deren Entstehung mehr oder weniger leicht aus den Spaltbildungen des Gesichtes erklärbar wird. Wir kommen deshalb zu der Frage, ob und wie die Entstehung der vorliegenden Gesichtsspalten erklärt werden kann.

Im Verlaufe der Beschreibung der beiden Fälle ist wiederholt die Rede gewesen von einer dünnen, weißlichen durch-

scheinenden Haut, die verschiedentlich in Verwachsungen mit der Gesichtsoberfläche oder in Strangform angetroffen wurde. Entwicklungsgeschichtliche Erwägungen legen die Vermutung nahe, daß es sich hierbei um Eihautreste und speziell Amnionreste handelt. Die mikroskopische Untersuchung bestätigte diese Annahme; es liegen also echte amniotische Verwachsungen und Strangbildungen vor.

Bei dem ersten Fall finden sich die Amnionadhäsionen direkt im Verlauf der rechtsseitigen Gesichtsspalte und zwar von der Gegend des Auges bis hinauf zur Exencephalocele. Noch ausgedehnter sind die amniotischen Verwachsungen bei der zweiten Beobachtung, wo sie die ganze rechte Wangenspalte begleiten, den Grund des Hirnbruches bekleiden und in einen gedrehten Strang auslaufen (vergl. die Abbildungen). Für beide Fälle lassen sie sich also „unmittelbar am Orte der Mißbildung nachweisen". Die erste Bedingung für die Erklärung unserer Spaltbildungen als sicher amniogen ist somit erfüllt. Wie steht es mit der zweiten Forderung, sind die Spaltbildungen „aus den Verklebungen oder Strängen des Amnions mechanisch verständlich?" Im zweiten Falle ohne Zweifel.

Auf den Abbildungen findet man den erwähnten Amnionstrang allerdings frei neben dem Kopfe des Kindes. So lagen die Verhältnisse aber nicht bei der Betrachtung des Kindes unmittelbar nach der Geburt. Ich zitiere aus dem Sektionsprotokoll (S. Nr. 875/18. P. J. Jena): „... Eine feine, durchscheinende Haut, die links zu einem Band zusammengedreht ist, das sich bogenförmig fest über das Gesicht gelagert hat. Es zieht von oberhalb des linken Ohres über den linken Mundwinkel zur Mitte des Unterkiefers, dann wieder aufsteigend quer über das rechte Ohr. In seinem ganzen Verlauf sind Zeichen von Entwicklungsstörungen vorhanden."

Es ist leicht zu verstehen, daß ein so starker Amnionsstrang, der in der geschilderten Weise über das Gesicht gelagert war, tiefgreifende Mißbildungen verursachen mußte. Auf der linken Seite fiel die Verlaufsrichtung des Stranges mit der embryonalen Mundfurche zusammen, die Verschmelzung von Unter-

und Oberkiefer zur normalen Wange wurde durch den zwischenliegenden Amnionstrang verhindert, und es entstand die quere Wangenspalte. Genau so erklärt sich die mediane Unterlippen-Unterkieferspalte. Die sich anschließende rechtsseitige schräge Wangenfurche ist durch einschneidenden Druck des amniotischen Bandes und Verwachsungen mit der entsprechenden Gesichtspartie entstanden. Auf dieselbe Weise wurde die rechte Ohranlage zur oben beschriebenen Form auseinandergepreßt.

Bei dem zuerst beschriebenen Fall läßt sich die amniotische Entstehung der Mißbildungen nur teilweise mit Sicherheit beweisen. Auf der rechten Seite lassen sich die Amnionreste im Verlauf der schrägen Gesichtsspalte zu einer mechanischen Erklärung verwenden. Das Amnion ist vor der teratogenetischen Terminationsperiode mit den Rändern der foetalen Augennasenfurche verwachsen und hat dadurch den Verschluß der Furche verhindert. Da links sichtbare Amnionreste fehlen, ist eine „sicher amniogene" Spaltbildung auf dieser Seite nicht nachweisbar. Sie ist aber im höchsten Grade wahrscheinlich, da überhaupt einmal Amnionanomalien vorliegen.

Fragen wir uns nun noch, um welche Zeit diese Spaltbildungen entstanden sein könnten, so ist schon gesagt worden, daß die amniogenen Störungen vor der teratogenetischen Terminationsperiode aufgetreten sein müssen. Berblinger verlegt die teratogenische Terminationsperiode der schrägen Gesichtsspalten, besonders der primären, in die fünfte Embryonalwoche, folglich können wir für die Entstehungszeit der vorliegenden Mißbildungen ungefähr das Ende der vierten oder den Anfang der fünften Embryonalwoche annehmen.

Zum Schluß bringe ich in tabellarischer Form eine Übersicht über die in der Literatur seit Morian, also seit 1887, veröffentlichten Fälle von Gesichts- und Wangenspalten. Morian hat in seiner die gesamte ältere Literatur zusammenfassenden Arbeit: „Über die schräge Gesichtsspalte" 34 Fälle zusammengestellt, von denen 19 dem ersten, 12 dem zweiten und 3 dem dritten Typus seiner Einteilung der Gesichtsspalten entsprechen. Seither sind bis jetzt nur einige wenige Mißbildungen dieser

Art bekannt geworden, mit den beiden dieser Abhandlung zugrunde gelegten im Ganzen elf.

Aus der Tabelle ist zu ersehen, daß unter den angeführten Fällen dreimal der erste Typus und ebenso oft der dritte Typus der schrägen Gesichtsspalte beobachtet wurde, während die

Jahr	Autor	Schräge Gesichtsspalten			Wangenspalten		
		Morian-Typus					
		I	II	III	quere	schräge	Amnionrest vorhanden
1889	Dreier		+		+		+
1891	Nückel				+		+
1894	Herhold		+	+			+
1906	Kablansky		+				
1906	Kagan	+					+
1910?	Spitzig			+	+		
1919	Drachter		+	+			+
1927	Fritscheck		+				+
1928	Beuthner	+					+
1929	Schulz 1	+	+				+
1929	Schulz 2				+	+	+

zweite Form sechsmal festgestellt werden konnte. Amnionreste wurden außer in zwei Fällen regelmäßig nachgewiesen und für die Entstehung der Mißbildung verantwortlich gemacht. Quere Wangenspalten sind viermal zur Beobachtung gekommen, schräge nur einmal.

Statistisch betrachtet ergibt sich aus der Tabelle die große Seltenheit der schrägen Gesichtsspalten und vor allem der Wangenspalten, deren schräge Form nur bei dem in dieser Arbeit an zweiter Stelle veröffentlichten Falle gefunden wurde.

Literatur.

Ahlfeld, F. Die Mißbildungen des Menschen. Mit Atlas. Leipzig 1880.

Albrecht. Über die morpholog. Bedeutung der Lippen-, Kiefer- und Gaumenspalten. Arch. f. klin. Chir. Bd. 31.

Apfelstädt. Über den heutigen Stand der genetischen Fragen der Gaumen- und Gesichtsspalten. Dt. Monatsschr. f. Zahnheilk., Mai 1911.

Berblinger, W. Die Störungen des Formwechsels. Mißbildungen der Nase. Hdb. d. spez. path. Anat. u. Hist. Bd. III, 1 (Berlin 1928).

Beuthner, B. Foetale Spaltbildungen, kombiniert mit anderen Entwicklungsstörungen. Monatsschr. f. Geburtsh. u. Gynaek. Bd. 79 (1928) H. 6.

Drachter. Dt. Zeitschr. f. Chir. Bd. 150 H. 5—6.

Dreier. Ein Fall von schräger Gesichtsspalte. Arch. f. klin. Chir. Bd. 38 (1889).

Engel. Über angeborene Spaltung und Verwachsung der Oberkieferbeine. Prager Vierteljahrschr. f. prakt. Heilkde Bd. 82 (1864).

Exner. Über basale Cephalocelen. Dt. Zeitschr. f. Chir. Bd. 90.

Förster. Die Mißbildungen des Menschen. Jena 1861.

Fritschek. Über eine amniogene Schädel- und Hirnmißbildung. Virchows Arch. Bd. 267 (1928) H. 2.

Grünberg Mißbildungen des Kopfes. Die Gesichtsspalten und die zu ihnen in genetischer Beziehung stehenden anderweitigen Mißbildungen des Gesichts. Schwalbes Morphologie der Mißbildungen Bd. III, 1 (Jena 1913) Kap. 4.

Haase, F. Monatsschr. f. Geburtsh. u. Gynaek. Bd. 32 (1910) S. 21.

Herhold. Zur Frage der schrägen Wangenspalten. Arch. f. klin. Chir. Bd. 48 (1894).

Hertwig. Die Elemente der Entwicklungslehre des Menschen und der Wirbeltiere. Jena 1920.

Höpfner. Über einen Fall von Wangenspalte und Mißbildung des Ohres. Diss. Marburg 1904.

Kablansky. Ein Fall von angeborener schräger Gesichtsspalte. Diss. Zürich 1906.

Kagan. Über die schräge Gesichtsspalte. Diss. Freiburg 1906.

Kölliker. Über das Os intermaxillare des Menschen. Halle 1882. Ferner: Zbl. f. Chir. 1884.

König. Berliner Klin. Wochenschr. 1897 Nr. 34.

Morian. Über die schräge Gesichtsspalte. Arch. f. klin. Chir. Bd. 35 (1887).

Nückel. Über einen Fall von einseitiger Wangenspalte und Mißbildung des Ohres. Diss. Marburg 1891.

Olow. Ein Beitrag zur Frage der Genese der amniotischen Stränge. Beiträge z. path. Anat. u. allg. Path., hrsg. Ziegler-Aschoff, Bd. 79 H. 1.
Pohlmann. Mißbildungen, im besonderen Gesichtsmißbildungen, im histologischen und embryologischen Bilde. Dt. Monatsschr. f. Zahnheilk., Februar 1911.
Schwalbe. Die Morphologie der Mißbildungen. Jena 1913.
Spitzig, siehe Schwalbe.
Trendelenburg, Fr. Verletzungen und chirurgische Krankheiten des Gesichts. Deutsche Chirurgie, Lfg 33, 1.
Warnekros. Über Gaumenspalten. Korresp.-Bl. f. Zahnärzte 1909.
Wyss, siehe Kablansky (Anhang).
Ziegler. Allgemeine Pathologie (1895) Fig. 275, 276. Pathologische Anatomie Bd. I.

LEBENSLAUF.

Ich, Kurt Schulz, bin geboren am 25. Januar 1906 zu Danzig als Sohn des Sanitätsrates Dr. med. Anton Schulz, Chefarztes der Chirurgischen Abteilung des dortigen St. Marienkrankenhauses. Nach zweijährigem Besuch einer Privatschule bezog ich Ostern 1914 das damalige Kgl. Gymnasium in Danzig, an dem ich am 7. März 1924 die Reifeprüfung bestand. Mein medizinisches Studium begann ich im Sommersemester 1924 in München. Vom dritten bis fünften Semester studierte ich in Jena, wo ich zu Ende des vierten Semesters am 5. März 1926 die ärztliche Vorprüfung bestand. Dann studierte ich im Winter 1926/27 in Königsberg, im Sommer 1927 in Leipzig. Zum Wintersemester 1927/28 kehrte ich für die drei letzten Semester nach Jena zurück; hier bestand ich am 4. Juli 1929 das medizinische Staatsexamen.